Características morfométricas e integridad de la materia blanca en niños con Neurofibromatosis Tipo 1 y dificultades en el aprendizaje

Autores: Miladys Orraca Castillo[1] y Nancy Estévez Pérez[2]

[1] Ministerio de Salud Pública

[2] Centro de Neurociencias de Cuba

Introducción

Los estudios de neuroimagen de niños con síndromes genéticos que presentan trastornos del aprendizaje son de gran interés para la neurociencia traslacional, pues constituyen experimentos naturales que permiten probar modelos teóricos sobre los determinantes genéticos, neuronales y los mecanismos cognitivos implicados en el desarrollo típico.

Este trabajo presenta los resultados de un estudio exploratorio realizado en niños con Neurofibromatosis 1 (NF1), que presentan trastornos específicos del aprendizaje en su perfil cognitivo (NF1_DA), siguiendo una investigación previa dedicada a determinar la prevalencia de discapacidades específicas del aprendizaje en este trastorno genético en Cuba (Orraca-Castillo, Estévez-Pérez & Reigosa-Crespo, 2014).

La NF1 es una enfermedad autosómica dominante causada por mutaciones del gen NF1, un gen supresor tumoral ubicado el cromosoma 17. Además de un perfil clínico muy variable, los déficits de aprendizaje, cognitivos y conductuales son muy prevalentes en esta afección. Como trastorno monogenético, la NF1 proporciona un modelo único para identificar y analizar las bases moleculares y celulares que subyacen a la disfunción cognitiva.

Objetivo

Determinar si existen variaciones en las propiedades morfométricas de la sustancia gris y la sustancia blanca cerebral de niños con NF1 que presentan trastornos específicos en el aprendizaje.

Métodos

Diez niños con NF1_DA y 7 controles, entre 7 y 14 años de edad, emparejados en edad y sexo; fueron evaluados con pruebas neurocognitivas (para evaluar capacidad intelectual, memoria de trabajo, vocabulario, procesamiento numérico básico) y de rendimiento académico (en aritmética) ajustadas al grado. Además, fueron adquiridas imágenes anatómicas y ponderadas en difusión de resonancia magnética estructural de cada participante. A partir de las imágenes estructurales de resonancia magnética registradas se calcularon imágenes suavizadas de materia gris y mapas de anisotropía fraccional (AF). Todos los mapas fueron registrados al espacio estándar Se realizó un análisis de morfometría basada en vóxeles (VBM, por sus siglas en inglés) en los mapas de densidad de probabilidad de materia gris, usando el paquete de procesamiento estadístico Statistic Parametric Mapping (SPM), versión 5.0. Se realizó un test de permutaciones (basado en un procedimiento de bootstrap) para evaluar las posibles diferencias entre los mapas de AF.

Resultados

Cuadro 1. Rendimiento de los escolares NF1_DA y controles en procesos cognitivos de dominio general.

Grupo	Edad (Años) (Media, DS)	Raven (puntajes) (Media, DS)	Peabody (Media, DS)	Span Dígitos Progresivo (puntaje)	Span Dígitos Regresivo (puntaje)
NF1_TA (10)	12.4 (2.38)	23.7** (5.12)	8.79** (3.08)	4.4 (1.64)	3.4** (0.96)
Controles (7)	12.02 (0.25)	30 (2.49)	11.49 (3.21)	5.71 (2.42)	5 (0.57)

p< 0,05 ** p<0,01 *** p<0,001 comparados con los controles

Cuadro 2. Rendimiento de los escolares NF1 y controles en tareas de rendimiento académico y procesamiento del número y el cálculo.

Grupo	Prueba de Rendimiento MAT (puntaje)	Eficiencia de Cálculo Básico (ms)	Eficiencia de Enumeración (ms)	Eficiencia de Comparación de Números (ms)
NF1_DA	2.75 ** (1.83)	5885.5 *** (2417.02)	2600.9 * (792.03)	1697.3 ** (751.9)
Controles	8 (0)	2034.1 (522.32)	1940.85 (459.6)	857.7 (283.9)

* p< 0,05 ** p<0,01 *** p<0,001 comparados con los controles

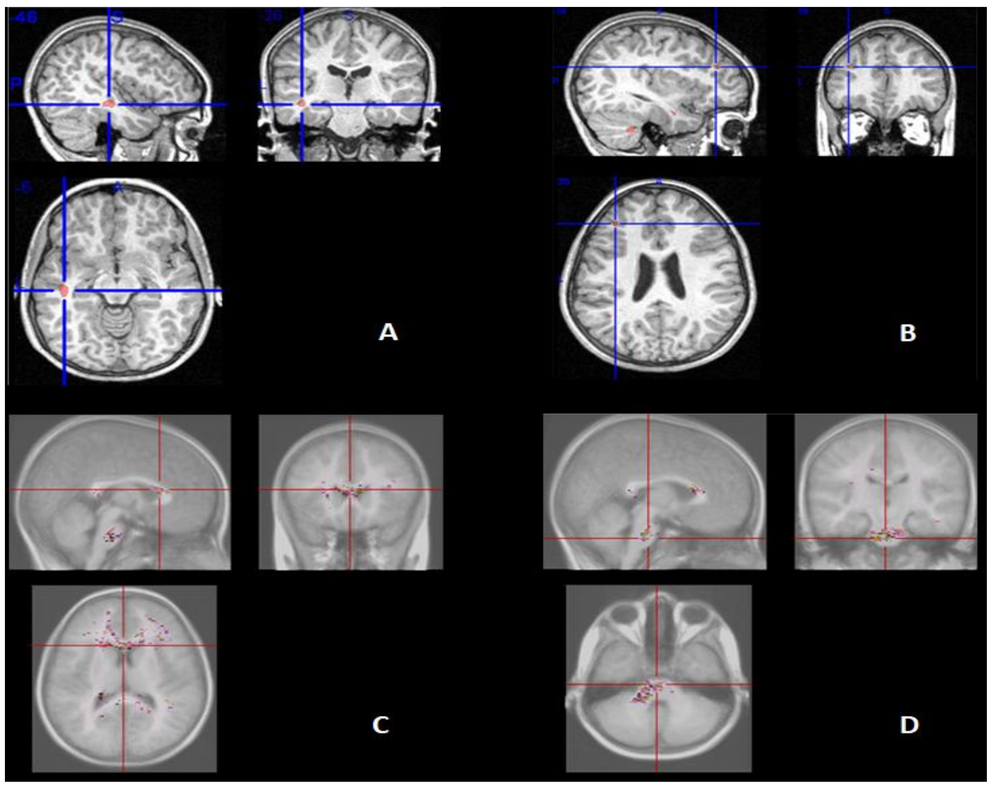

Figura 1: A,B: Diferencia en la densidad de sustancia gris entre niños con NF1_DA y controles, A: La cruz indica el Giro Temporal Superior, Lóbulo Temporal Izquierdo, B: La cruz indica el Giro Frontal Superior, Lóbulo Frontal y Cerebelo del Hemisferio Izquierdo; C,D: Diferencias significativas en la sustancia blanca en niños con NF1_DA comparado con el grupo control, C: La cruz indica el Genu del Cuerpo Calloso (sección rostral). Note que el Esplenio del Cuerpo Calloso en la sección caudal; D: La cruz indica el tracto Corticoespinal y las fibras adjacentes que conectan con el Cerebelo Izquierdo.

Conclusiones

1. Se constató en el síndrome NF1 la presencia de anomalías estructurales cerebrales en sustancia gris y sustancia blanca, en regiones implicadas en la realización de procesos cognitivos básicos y generales afectados en los trastornos específicos en el aprendizaje.
2. Los resultados de esta investigación contribuyeron al completamiento de la descripción del fenotipo de los individuos con NF1.